AUS DEM ALLGEM. KRANKENHAUSE EPPENDORF IN HAMBURG.
DIREKTORIALABTEILUNG: GEHEIMRAT PROFESSOR DR. LENHARTZ.

# EIN FALL VON OPERIERTEM RÜCKENMARKSHAUTTUMOR.

---

INAUGURAL-DISSERTATION

ZUR

ERLANGUNG DER DOKTORWÜRDE

DER

HOHEN MEDIZINISCHEN FAKULTÄT

DER

UNIVERSITÄT ROSTOCK

VORGELEGT

VON

**HEINRICH MARTIUS,**
MEDIZINALPRAKTIKANT.

---

HAMBURG UND LEIPZIG
VERLAG VON LEOPOLD VOSS.
1910.

AUS DEM ALLGEM. KRANKENHAUSE EPPENDORF IN HAMBURG.
DIREKTORIALABTEILUNG: GEHEIMRAT PROFESSOR DR. LENHARTZ.

# EIN FALL VON OPERIERTEM RÜCKENMARKSHAUTTUMOR.

---

INAUGURAL-DISSERTATION

ZUR

ERLANGUNG DER DOKTORWÜRDE

DER

HOHEN MEDIZINISCHEN FAKULTÄT

DER

UNIVERSITÄT ROSTOCK

ACAD. LUGD. BAT. BIBL.

VORGELEGT

VON

**HEINRICH MARTIUS,**
MEDIZINALPRAKTIKANT.

---

HAMBURG UND LEIPZIG
VERLAG VON LEOPOLD VOSS.
1910.

Gedruckt mit Genehmigung der medizinischen Fakultät der Universität Rostock.

Referent: Prof. Dr. Müller.

Druck von Metzger & Wittig in Leipzig.

Der in folgendem mitgeteilte Fall von operiertem Rückenmarkshauttumor, der vor Jahresfrist auf der Direktorialabteilung des Allgemeinen Krankenhauses Eppendorf behandelt wurde, mag wegen der frühzeitigen exakten Diagnose und seiner schnellen vollständigen Heilung von Interesse sein.

Bis zum Jahre 1888 gehörten die Tumoren im Bereich des Wirbelkanals dem Gebiet der diagnostisch und klinisch interessanten, therapeutisch aber völlig aussichtslosen Erkrankungen an. Wenngleich v. Leyden (2) im Jahre 1874 schon die Frage ihrer operativen Behandlung in Erwägung gezogen und Erb (1) 1878 theoretische Erwägungen über die Chancen der Operation eines richtig diagnostizierten Rückenmarkshauttumors gepflogen hat, und wenn auch früher schon Geschwülste, die von außen auf den Wirbelkanal vorgedrungen oder von innen herausgewuchert waren, zum operativen Eingreifen aufgefordert hatten (Secat, Geester, Abbé usw.), so zeigten doch erst Gowers und Horsly (3) im Jahre 1888, daß auch die okkulten, sich nur durch Kompressionserscheinungen der Medulla spinalis bemerkbar machenden Tumoren einer operativen Behandlung und völligen Heilung zugänglich sind. Der von ihnen operierte Patient hatte seit 4 Jahren an zunehmenden ungeheuer heftigen linksseitigen Interkostalschmerzen gelitten, bis sich eine zuerst linksseitige, dann beiderseitige spastische Parese der unteren Extremitäten und Sphinkterlähmung einstellten. Bei der Operation wurde ein mandelgroßer Tumor im Bereich

des oberen Dorsalmarkes im Subduralraum gelegen, gefunden, nach dessen Exzision ein völliger Rückgang der Lähmungserscheinungen eintrat.

Dieser Fall erregte berechtigtes Aufsehen und nahm den Rückenmarkstumoren mit einem Schlage den Stempel des unheilbaren Leidens, ja, eröffnete sogar eine Ära, die sie zu einem der befriedigendsten und aussichtsreichsten Gebiete der Nervenheilkunde machte.

In der ersten Zeit nach dieser Veröffentlichung erschienen trotz gemeinsamer Bemühungen der Kliniker und Physiologen, die Allgemein- und Segmentdiagnose weiter auszubauen — ich nenne die Namen Sherington, Head, Mackenzie, Bruns, Wichmann — weitere Mitteilungen nur in spärlicher Zahl, sei es, daß die Diagnosenstellung noch keinen genügend hohen Grad von Sicherheit erreicht hatte, sei es, daß man sich vor dem schwerwiegenden operativen Eingriff scheute. Jedenfalls konnte Bruns (4) in der ersten größeren Bearbeitung dieses Themas, seiner bekannten Monographie aus dem Jahre 1897, erst über 20 operativ behandelte Fälle berichten, von denen 6 (30%) geheilt wurden. Dank der reichen Anregungen und sorgfältigen Veröffentlichungen von Schlesinger (5), Oppenheim (6), Bruns, Schulze (7), deren Namen mit denen ihrer chirurgischen Helfer die Literatur dieser Krankheit beherrschten, wurde das Interesse weiterer Kreise erregt, so daß wir heute über eine reiche Kasuistik verfügen. Eine umfassende Statistik derselben hat außer Kölisch (8), der die Literatur bis 1903 berücksichtigt, Stursberg (9) im Jahre 1908 gebracht und 118 Fälle von operierten extramedullären Tumoren zusammengestellt. Er ordnete die Fälle nach ihrer Lokalisation in sehr übersichtlicher Form in Tabellen an und berechnete für die in der Umgebung des Brustmarkes die günstigsten Heilungsprozente, nämlich 42,6% „völlige Heilung oder dauernde wesentliche Besserung". Der gleiche Erfolg wurde bei 36% der in der Höhe des Halsmarkes, und bei 16% der in der Höhe des Lenden- und Sakralmarkes und der Cauda equina gelegenen erzielt. Die Kleinheit der letzteren Zahl erklärt der Verfasser aus der Bevorzugung dieser Gegend durch maligne Tumoren, die trotz günstiger Operation und richtiger Auffindung der Neubildung zum Tode führen. Die Gefahren der Operation sind naturgemäß um so geringer, je weiter unten der Tumor lokalisiert ist. Stursberg berechnet die Mortalität im Anschluß an die Operationen bei den Eingriffen am Halsmark auf 40% der operierten Fälle, im Gegensatz zu nur 26,4% am Brustmark und 16% am Lendenmark und abwärts davon.

Er spricht in seinem Schlußsatz die Meinung aus daß die Unterlassung der Operation bei sicher oder mit großer Wahrscheinlichkeit festgestellter extramedullärer Neubildung ein Kunstfehler sei und daß bei zweifelhaften Fällen die Probelaminektomie angeraten werden müsse, und

hofft auf sichere Besserung der angeführten Zahlen bei fortschreitender Segmentdiagnostik und Operationstechnik.

Seit der Stursbergschen Zusammenstellung, also während der Jahre 1908/09 sind 28 Fälle von operierten Rückenmarkstumoren veröffentlicht und mögen hier aufgezählt werden:

## I. Geheilte Fälle.

1. Oppenheim (10) stellte in der Berliner Medizinischen Gesellschaft einen durch seinen ungeheuer schnellen Heilungsverlauf bemerkenswerten Fall vor. Ein 49 Jahre alter Weichensteller erkrankte mit zuerst intermittierenden Schmerzen im r. Hypochondrium, zu denen sich nach einigen Monaten eine Schwäche in den Beinen, Urin- und Stuhlbeschwerden einstellten. Nachdem sich eine spastische Parese der Beine besonders r., Sensibilitätsstörungen besonders l. ausgebildet hatten, wurde der Patient mit der Diagnose: komprimierender Rückenmarkstumor in der Höhe des VIII.—XI. Dorsalsegmentes operiert und eine kleine, das Rückenmark leicht abplattende, gut auslösbare Geschwulst exstirpiert.

Vom zweiten Tage nach der Operation an rasch fortschreitende Besserung der Funktionen. Nach 22 Tagen konnte der Patient aufstehen und bald darauf frei umhergehen.

2. Über einen bereits früher auswärts ohne Erfolg operierten sehr günstigen Fall berichtet Krause (11). Ein 33 Jahre alter Student litt seit fast 5 Jahren an Schmerzen an der r. Halsseite, die sich bis zur Unerträglichkeit steigerten und in den r. Arm ausstrahlten. Nach vorübergehender Besserung durch Streckverband (eine Erscheinung, die sonst gegen intraduralen Tumor und für eine Wirbelerkrankung spricht (Oppenheim) stellte sich Schwäche im r. und bald auch im l. Arm ein; darauf die auswärtige Trepanation, deren Erfolglosigkeit Krause darauf zurückführt, daß wohl die Dura uneröffnet blieb, ein nach seiner Ansicht prinzipieller Fehler (siehe unten). Fortschreitende Parese der Armstreckmuskulatur, absteigende Sensibilitätsstörung und schließlich spastische Parese beider Beine. Mit der Diagnose: Neubildung im Bereich des mittleren und unteren Zervikalmarkes wurde operiert und eine kugelige sarkomähnliche Geschwulst gefunden, die, nachdem auch der Bogen des Epistropheus reseziert war, ausgelöst werden konnte. Der Patient, der durch eine noch wochenlang bestehende Liquorfistel in große Gefahr kam, konnte 7 Monate nach der Operation als völlig gesunder Mensch vorgestellt werden.

3. Clairmont-Wien (12) berichtet über die operative Entfernung eines pflaumengroßen Neurofibroms bei einer 29 Jahre alten Frau, Heilung der vollständigen Lähmung und Wiederherstellung des Tast-, Schmerz- und Temperatursinnes.

4. u. 5. In der physikalisch-medizinischen Gesellschaft zu Würzburg referiert O. B. Meyer (13) über drei Fälle von Rückenmarkstumor, von denen zwei operiert und geheilt wurden. Ein 50jähriger Mann war vor $1^1/_2$ Jahren an paretischen Erscheinungen des r. Beines erkrankt, die sich einige Monate später auch auf das l. ausdehnten. Außer dem rechtsseitig bestehenden Brown-Séquardschen Symptomkomplex sei aus dem Befund noch heftiger Halbgürtelschmerz und imperativer Harndrang erwähnt. Der Tumor fand sich in der Höhe des IX. und X. Dorsalwirbels auffallenderweise linksseitig gelegen; der Vortragende erklärt diesen Widerspruch damit, daß das nach rechts verschobene Mark von dem Gegendruck der knöchernen Wand den stärksten Druck erlitten haben mag.

In dem zweiten Falle handelte es sich um eine 30 Jahre alte Frau; sie hatte eine völlige Lähmung beider Beine und konnte nach operativer Entfernung einer komprimierenden Arachnoidalzyste in der Höhe des 2. und 3. Brustwirbels bald wieder große Strecken gehen.

6. Von einem von Grinker (14) operierten und im Journal of Amer. Assoc. veröffentlichten Fall fand ich nur ein kurzes Referat, aus dem hervorgeht, daß nach Entfernung eines intraduralen Tumors völlige Wiederherstellung der Sensibilität und Besserung der Motilität erreicht wurde.

7. R. Bing und E. Birscher (15). 37 Jahre alter Kranker mit einem durch das sechste Foramen intervertebrale nach außen vorgedrungenen, weichen Fibrosarkom, das im Bereiche der der Segmente C. VI bis D. I das Rückenmark komprimierte und bei der definitiven Operation glücklich entfernt wurde. Der Kranke, der niemals Schmerzen gehabt hatte, zeigte das Brown-Séquardsche Syndrom. Heilung mit Wiederherstellung der gestörten Funktionen.

8. Eine von Herzog (Budapest) (16) durch sorgfältige Beobachtung genau lokalisierte Geschwulst (Fibrom) wurde von Dollinger entfernt 8 Monate nach der Operation war fast vollkommene Heilung eingetreten.

9. u. 10. Über zwei sehr glatte und vollständige Heilungen berichtet ferner H. Küttner (17). Er entfernte ein intradural gelegenes mandelgroßes Psammom, dessen obere Grenze nach dem Sherringtonschen Gesetz am VII. oder VI. Dorsalsegment lokalisiert wurde und sich dort auch fand. Die nach der Operation eintretenden heftigen nervösen Reizerscheinungen verloren sich rasch. Genau ein Jahr nach der Operation waren die Kompressionserscheinungen spurlos geheilt.

Ein zellreiches Fibrom entfernte er aus dem Gebiete der Cauda equina, das zuerst heftige Schmerzen in der linken, weniger in der rechten Hüfte und dann zunehmende Parese beider Beine gemacht hatte. Rasche Wiederherstellung der Funktionen und völlige Heilung nach 3—4 Jahren, trotzdem bei der Operation mit dem Tumor zwei Kaudastränge reseziert werden mußten.

11. Einen weiteren Fall von Kaudatumor (Fibromyxosarkom) teilt Klieneberger (18) mit, bei dem die Diagnose durch Röntgenuntersuchung gesichert war. Bemerkenswert aus dem Befund ist das Überwiegen der motorischen Störungen und Fehlen der sensiblen Ausfallserscheinungen. Restitutio ad integrum.

12 u. 13. Im neurologischen Zentralblatt des letzten Jahres fand ich 2 Fälle von Pearce Bailey (19) referiert, die Rückenmarkstumoren im Anschluß an Rückentrauma ohne äußere Verletzung darstellen. Die Unfallschmerzen sollen in die Wurzelsymptome direkt übergegangen sein.

I. Fall: Radzusammenstoß. Heftige Rückenschmerzen in der Gegend des III. Lumbalwirbels links von der Mittellinie. Dann Schwäche in den Beinen, sensible Störungen, Ataxie und schließlich Paraparese der Beine. Heilung durch Entfernung eines auf die Kauda drückenden Fibrosarkoms in der Höhe des I.—VII. Lendenwirbels.

II. Fall: Rückentrauma, seitdem anhaltende Rückenschmerzen bei Bewegungen, die nach 2 Jahren sehr heftig wurden und in die Beine ausstrahlten. Befund: Steifigkeit der unteren Wirbelsäule. Atrophische Lähmung in den unteren Extremitäten. I. Operation: Intradurales Fibrom in der Höhe des V. Lumbal- und I. Sakralwirbels, die Kaudawurzeln einhüllend. Teilweise Exstirpation. 1 Jahr später neue Schmerzen. II. Operation: III.—V. Lendenwirbel. Entfernung des Tumors. Heilung. Über den höchst unwahrscheinlichen kausalen Zusammenhang zwischen Tumor und Trauma spricht sich der Verfasser selbst sehr skeptisch aus.

14. Flatau und Natalie Zylberlast (20) operierten einen Fall von fusozellularem Sarkom bei einer 40jährigen Frau, die eine totale Lähmung der unteren Extremitäten hatte, mit glänzendem Erfolg. 3 Monate nach der Operation normaler Gang.

15. Nonne (21) ließ ein Fibroendotheliom in der Höhe des 7. und 8. Zervikalsegmentes von Sick operieren und erreichte völlige Heilung.

16. Stertz (22) berichtet über ein mit vorzüglichem Erfolg operiertes, extramedulläres Endotheliom in der Höhe des III. Brustwirbels, bei welchem sensible Reizerscheinungen im Anfang völlig gefehlt hatten, und auch späterhin nur in Form eines „nicht besonders schmerzhaften Gürtelgefühls“ angedeutet waren.

17. Während die bisher aufgezählten Fälle sämtlich intradurale Tumoren darstellten, findet sich ein Referat von Rothmann und Borchardt (23) über einen extraduralen komprimierenden Tumor, nämlich eine Echinokokkusblase, die mit Erfolg operativ entfernt wurde.

## II. Heilung mit Defekt.

In relativ wenigen Fällen, in denen es gelungen ist, die Schwierigkeiten der Operation zu überwinden, den Tumor aufzufinden und vollständig zu entfernen, kommt es nicht zu einer Rückbildung der ausgefallenen Funktionen.

Das zeigen die bisherigen 17 Fälle, in denen die teils hochgradigen sensiblen und motorischen Störungen ganz oder bis auf geringe Spuren beseitigt wurden, ein Moment, das die Prognose der Rückenmarkstumoren so sehr verbessert und vielleicht dadurch zu erklären ist, daß die meist benignen Geschwülste wegen ihres äußerst langsamen gleichmäßigen Wachstums keine Erweichung durch Ödem, Entzündung oder Ischämie bewirken. Nur selten bleiben die motorischen und sensiblen Ausfallssymptome bestehen, nachdem man durch glückliche Operationen wenigstens die quälenden Erscheinungen des Leidens beseitigt und das Leben erhalten hat.

18 u. 19. So besserte Nonne (21) zwei Patienten mit Tumor im Dorsalsack, bei denen die Operation wegen Verdacht auf Lues verzögert worden war.

20. Einen Fall teilt Köster (24) mit, der eine 58jährige Patientin zwar von ihren schmerzhaften Krampfzuckungen, die durch ein das V. Segment komprimierendes Psammosarkom bewirkt wurden, befreite, die völlige Lähmung beider Beine und Anästhesie bis zur Höhe der Mammae hinauf aber nicht beeinflußte.

## III. Nicht geheilte Fälle.

21. In ähnlicher Weise erreichte ebenfalls Köster bei einem Patienten, der vor 2 Jahren mit eigentümlichen Sensationen in der l. großen Zehe und Rigidität und Schwäche der Beine erkrankt war, und schließlich eine spastisch-ataktische Parese der unteren Extremitäten sowie Incontinentia urinae und Sensibilitätsstörungen hatte, indem er ihn von einem Fibrosarkom der Dura in der Höhe des XI. Wirbeldornes befreite, daß die unerträglichen Schmerzen und Zuckungen in den Beinen und auch die Inkontinenz der Harnblase verschwand, während die paralytischen Symptome zunahmen und 4 Wochen nach der Operation der Exitus eintrat. Bei der Sektion fand sich eine breiige Erweichung des Rückenmarkes, dem Sitz des Tumors entsprechend, die wahrscheinlich durch die wegen starker Blutung nötig gewordene Tamponade hervorgerufen war.

22. Gemeinschaftlich mit den beiden aufgezählten günstigen Fällen von intraduralen Tumoren bringt Küttner zwei weitere von außerhalb der Dura lokalisierte, die ungünstig verliefen und bespricht bei dieser

Gelegenheit die Prognose, die für die letzteren weit schlechter ist, als für die ersten.

Eine Frau, der vor 3 Jahren ein Myxosarkom des Ovariums exstirpiert war, hatte jetzt die Symptome einer Rückenmarkskompression in der Höhe des II.—V. Lendenwirbels. Bei der Operation fand sich, daß die Cauda equina von Tumormassen, die von der Wirbelsäule ausgingen, vorgedrängt wurde. Nach der Operation, in der mit dem scharfen Löffel das kranke Gewebe nur unvollständig entfernt werden konnte, wesentliche Besserung der Schmerzen und Exitus nach $1^1/_2$ Monaten.

23. Einen dem Küttnerschen analogen Fall teilt Förster (25) mit. Er entfernte einer Frau, die zunächst an Ischiaserscheinungen erkrankte, dann heftige Schmerzen entlang der Außenseite des Oberschenkels und bald darauf beiderseitige Beinparese und Harn- und Stuhlinkontinenz bekam, eine von einem Mammakarzinom ausgehende Krebsmetastase von Kleinapfelgröße aus dem IV. Lendenwirbel. Die Lähmungen und Schmerzen gingen vollständig, die Blasen und Mastdarmstörungen beträchtlich zurück. Doch starb die Kranke nach 3—4 Jahren an Krebskachexie.

24. Einen ebenso vorübergehenden Erfolg zeitigte Stertz bei einem Fall, der sich durch besonders rapiden Verlauf auszeichnete; nach $2^1/_2$-monatlichem neuralgischem Vorstadium entstand eine völlige, schlaffe Lähmung beider Beine innerhalb von 14 Tagen. Das Sarkom des X. Brustwirbels, das sich fand, konnte nur teilweise entfernt werden, mit kurz anhaltender Besserung.

25. Ferner berichtet Wilms (26) über einen Patienten, bei dem die von Trendelenburg ausgeführte Operation einen Echinococcus multilocularis der Lendenwirbelsäule und des Kreuzbeines entfernte und die Lähmungserscheinungen besserte, der Kranke jedoch an anderweitig neu auftretenden Echinokokkenwucherungen zugrunde ging.

Die Veröffentlichungen über Fälle mit letalem Ausgang infolge des operativen Eingriffs sind nur in spärlicher Zahl zu finden.

26. An Herzschwäche verlor Küttner am Tage nach der Operation eine 61jährige Frau, bei der Rückenmarkskompression durch eine Bronchialkarzinommetastase in der Wirbelsäule bestand.

27. Über einen Patienten, der direkt im Anschluß an die Operation an Shock zugrunde ging, berichtet Sänger (27). Es war die Probelaminektomie von Sick ausgeführt und ein Fibromyxon in der Kaudagegend gefunden und exstirpiert.

28. Einen Mißerfolg zu verzeichnen hat Grison (28) und zwar deshalb, weil er den richtig diagnostizierten und lokalisierten Tumor, nicht fand, da dieser an der Vorderseite des Rückenmarkes saß.

Aus dieser Aufzählung geht zunächst hervor, ein wie weites Feld gemeinsamer Arbeit für Neurologen und Chirurgen die operative Be-

handlung der Rückenmarkstumoren heutzutage darstellt. Welche eklatanten Erfolge erreicht werden können, zeigen die ersten 17 Fälle. Bei ihnen ist nicht nur sicherer Tod und ein qualvoll verlaufendes Krankenlager abgewendet, sondern auch eine Restitutio ad integrum erreicht worden. Diese Erfolge sind es auch, die, wenn auch viele ungünstige Fälle mit in den Kauf genommen werden müssen, immer wieder zu neuen Versuchen auffordern und nach Vervollkommnung der Diagnosenstellung durch die Neurologen den Chirurgen kühneres und sicheres Vorgehen ermöglichen.

Andererseits darf man aus der Zusammenstellung dieser Einzelfälle sich nicht verleiten lassen, zu optimistische Schlüsse zu ziehen. Ich fand unter 28 Fällen 20 (71%) geheilte oder dauernd gebesserte. Doch liegt es auf der Hand, daß gerade bei dieser Einzelkasuistik weit öfter die günstigen Fälle zur Veröffentlichung kommen als die ungünstigen.

Besser erhellt das wahre Verhältnis zwischen geheilten und ungeheilten Fällen aus den Zusammenstellungen, die die einzelnen Autoren von ihren eigenen Fällen geben. So hat Oppenheim, wie er auf dem Budapester Kongreß 1909 vortrug, eine Heilung bei 13 von 25 operierten Fällen, also etwas über 50% zu verzeichnen, ein immerhin sehr befriedigendes Resultat, wenn man erfährt, daß davon 10 ideal geheilt wurden.

Schulze (7) berichtet neuerdings über 16 Operationsfälle. Zweimal wurde ein Tumor nicht gefunden. Von den übrigen 14 Fällen sind 7 geheilt, einer gebessert, also ebenfalls über 50%. Ähnliche Resultate hat Bruns, während Nonne über 7 Fälle verfügt, von denen 2 völlig geheilt wurden und Böttiger (29) über 4 Fälle mit wieder 50% Heilung.

Damit haben wir jedenfalls eine wesentliche Besserung in den letzten Jahren gegenüber den bis zum Anfang der operativen Behandlung zurückgehenden Stursbergschen Statistik.

Wenn wir uns fragen, durch welche Momente die Verluste bedingt werden, so sind es zunächst die Gefahren der Operation, die von den Chirurgen als eine der schwierigsten überhaupt angesehen wird.

In umfassender, systematischer Bearbeitung hat im letzten Jahre Fedor Krause (30) den modernen Standpunkt der Rückenmarkschirurgie in Lehrbuchform dargestellt.

Es möge daraus hervorgehoben werden, daß Krause sich nicht scheut wenn es nötig ist, bis 7 Wirbelbogen zu entfernen, wie er es bei einem 38jährigen Kranken getan hat, ohne daß die Wirbelsäule an Stützfähigkeit Einbuße gelitten hätte. Für einen Kunstfehler erklärt er es, die Dura, auch wenn sie von außen normal erscheint, uneröffnet zu lassen. Krause hat dreimal Kranke wieder operieren müssen, bei denen vergeblich eingegriffen war, da man an der Dura Halt gemacht und den Tumor darum nicht gefunden hatte (siehe Fall 2).

Abgesehen von den Fällen maligner Neubildung, die durch Rezidive verloren werden, und denjenigen, bei welchen der Tumor nicht gefunden wird, weil er vor der Medulla sitzt, sind die übrigen Verluste durch fehlerhafte Diagnose bedingt.

Die Frage der Allgemein- und Segmentdiagnose hat zuletzt Oppenheim (31) in der Deutschen medizinischen Wochenschrift 1909 besprochen. Er sagt, daß diagnostische Irrtümer nicht zu vermeiden seien, da das Bild extramedullärer Tumoren von Wirbelerkrankungen und lokalisierten meningitischen Prozessen vorgetäuscht werden könne. Insbesondere kommt da ein von Oppenheim neu aufgestelltes Krankheitsbild in Frage, auf das ich hier mit einigen Worten eingehen möchte.

Bei den so reichlichen operativen Eingriffen der neueren Zeit sind Oppenheim Fälle vorgekommen, in denen die ausgesprochenen Symptome eines komprimierenden Tumors bestanden hatten, sich aber ein solcher nicht fand; es war vielmehr an der Stelle des vermuteten Tumors die Dura stark gespannt und entleerte bei der Eröffnung unter starkem Druck stehende, klare Zerebrospinalflüssigkeit. Es handelte sich also um eine Meningitis spinalis circumscripta serosa, durch die eine Kompression der Medulla hervorgerufen wurde. Dieselbe Beobachtung machten Krause, Sänger und Bruns. In einzelnen Fälllen fanden sich entzündliche Prozesse in der Nähe der Ansammlung, z. B. Wirbelkaries; in anderen aber nicht die geringste Ursache für diese Absackung von Zerebrospinalflüssigkeit. Ihre Entstehung bedarf noch der Klärung und wird von Oppenheim nicht einmal vermutungsweise gedeutet. Eine sichere klinische Unterscheidung zwischen Tumor und Meningitis serosa circumscripta hält Oppenheim für unmöglich, ein Umstand, der für das praktische Handeln nicht in Betracht kommt, da auch die Meningitis serosa durch die Operation zur Heilung kommt, wie die Fälle der genannten Autoren und ferner je ein Fall von Mendel und de Montet (33) zeigen. Der Gedanke, der Meningitis cerebrospinalis circumscripta durch vorsichtige Punktion sowohl diagnostisch als auch therapeutisch näher zu kommen, scheint mir berechtigt. Oppenheim erwähnt nicht, ob derartige Versuche bereits angestellt sind. Daß eine Punktion des Rückenmarkskanals auch in der Höhe des Halswirbels möglich ist, beweist Jonnescu mit seinen heroischen Experimenten von Zervikalanästhesie.

Dieses neue Krankheitsbild zu kennen, ist wichtig, damit man sich in der Operation mit seiner Diagnose begnügen kann, wenn man nach sorgfältigem Sondieren nach oben und unten einen Tumor an erwarteter Stelle nicht gefunden hat.

In unserem Falle handelt es sich um einen 40 Jahre alten Versicherungsbeamten aus Neubrandenburg, der am 26. Januar vorigen

Jahres auf die Direktorialabteilung des Eppendorfer Krankenhauses eingeliefert wurde.

Derselbe war noch niemals krank gewesen. Als Kind hatte er einmal mit einem eisernen Gewicht einen Schlag auf den Kopf erhalten ohne wesentliche Folgen. Seine Mutter war an Altersschwäche gestorben, sein Vater durch Selbstmord zugrunde gegangen, soll aber nicht geisteskrank gewesen sein; auch sonst keine Nerven- oder Geisteskrankheiten in der Familie. Er war verheiratet, hatte keine Kinder; die gesunde Frau hatte niemals abortiert. Eine luische Infektion oder Alkoholmißbrauch wird mit aller Bestimmtheit negiert.

Die ersten Beschwerden merkte der Patient Ende August 1908. Es trat zuerst bei heftigem Lachen im linken Schulterknochen ein stechender Schmerz auf. Derselbe stellte sich bald häufiger ein, nahm einen bohrenden und wühlenden Charakter an und strahlte etwa von der Mitte des linken Schulterblattes ausgehend auf die Streckseite des Armes und in die Fingerspitzen aus. Besonders wurde der Patient im Liegen von den Schmerzen heimgesucht, die bald so intensiv wurden, daß sie ihm den Schlaf raubten. Niemals wurde über Kopfschmerzen, Schwindel oder dergleichen geklagt. Es bestanden außer den fast rasend machenden Schmerzen in der linken Schulter und im linken Arm überhaupt keine Beschwerden. Urin- und Stuhlentleerung waren ohne Besonderheiten. Seit Dezember 1908 wurden Bäder aller möglichen Art, Massage, Elektrisieren angewandt. Da diese auf ein funktionelles Leiden sich beziehende Therapie ohne den geringsten Erfolg blieb, wurde der Patient in das Krankenhaus eingeliefert und bot folgenden Befund:

Kleiner, sehr wohlgenährter Mann von gedrungenem Körperbau mit stark entwickeltem, etwas schwammigem Fettpolster. Der sehr vernünftige und intelligente Patient machte seine Angaben mit ruhiger Sachlichkeit und erweckt in keiner Weise den Eindruck eines Neurasthenikers. Die Untersuchung der inneren Organe ergibt außer einem geringfügigen Emphysem keinen pathologischen Befund. Keine Ödeme, keine Drüsenschwellungen. Keine Zeichen einer überstandenen Lues. Keine Arteriosklerose. Puls regulär und äqual von mittlerer Spannung und Füllung. Urin ohne pathologische Bestandteile. Die genaue Untersuchung des Nervensystems fällt absolut negativ aus, abgesehen davon, daß die Bauchdeckenreflexe sich nicht auslösen lassen, was wohl durch das starke Fettpolster bedingt ist. Insbesondere sind am linken Arm keinerlei Sensibilitätsstörungen und keine Herabsetzung der Kraft in einer der Muskelgruppen nachzuweisen. Pupillenreaktionen normal. Die Wirbelsäule ist bei Beklopfen nirgends druckempfindlich. Desgleichen keine Druckpunkte an den großen Nervenstämmen. Auch röntgenologisch keine Veränderungen an der Wirbelsäule.

Die Schmerzzone (siehe Schema) beginnt dicht neben der Wirbelsäule auf der Höhe der l. Spina scapulae und verläuft unterhalb der l. Schulter in das Gebiet des Trizeps und strahlt schließlich schräg über die Streckseite des l. Unterarmes in den 3. und 4. Finger aus. Sie wird stets in derselben Weise angegeben und ist so genau umschrieben, daß der Patient selbst eine Zeichnung davon entwerfen kann. Beugen des l. Armes, Drücken, Massage usw. lösen die Schmerzanfälle nicht aus. Die Neuralgien treten auf oder nehmen an Intensität zu, außer beim Liegen, wenn der Patient lacht, niest, hustet, beim Stuhlgang preßt u. dgl.

Keine hysterischen Stigmata.

Bei diesem Befund war man zunächst nicht in der Lage, über die

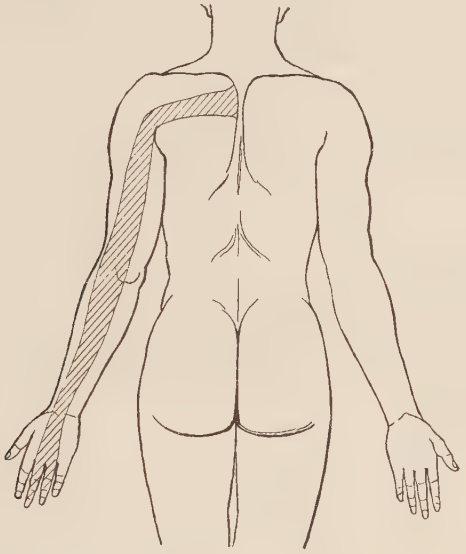

Fig. 1.

Diagnose mehr als Vermutungen aufzustellen. Der Eindruck stand jedoch vom ersten Moment an fest, daß es sich bei der außerordentlichen Schärfe der Symptome kaum um ein rein funktionelles Leiden handeln könne. Welche organische Läsion des betreffenden Nervengebietes vorlag, mußte die weitere Beobachtung klarzustellen versuchen.

Verlauf: Zunächst wurde eine Karellsche Milchkur eingeleitet, die die Fettleibigkeit des Patienten in günstiger Weise beeinflußte. Im übrigen beschränkte sich die Therapie auf Massage, Solbäder und blasenziehende Pflaster, die in Gemeinschaft mit immer wieder versuchter suggestiver Behandlung die Schmerzanfälle nicht im geringsten zu beeinflussen vermochten. In den nun folgenden Wochen der Beobachtung nahmen die Schmerzen in gleichmäßiger, stetiger Weise zu. Tags waren sie erträg-

lich, erreichten nur volle Höhe, wenn der Patient irgend eine krampfhafte Bewegung ausführen mußte; so vermied er möglichst das Lachen und verließ, wenn irgend einer der anderen Patienten sich anschickte, einen Witz zu erzählen, den gemeinsamen Speisesaal, um nicht durch Mitlachen sich die schrecklichen Schmerzen zu bereiten.

Sehr charakteristisch war die Art, wie sich die Schmerzen in der Nacht einstellten. In der ersten Zeit weckten sie den Patienten nach achtstündigem Liegen aus dem Schlaf, bald nach sechs, dann nach vierstündigem, um schließlich sofort beim Hinlegen sich einzustellen und ihn trotz der Anwendung von Narkoticis kein Auge zutun zu lassen.

Nachdem Jodkali keine Besserung gebracht hatte, wurde Atoxyl versucht; doch empfand der Kranke nach jeder Injektion eine Steigerung seiner Beschwerden. Er war hochgradig deprimiert, behauptete, am Ende seiner Kraft zu sein, erklärte sich mit jedem operativen Eingriff einverstanden und wünschte nur, daß derselbe möglichst bald vorgenommen werden möge. Noch einmal wurde eine genaue neurologische Untersuchung angestellt und ergab keinerlei Sensibilitätsstörungen, keine Beeinträchtigung der rohen Kraft im l. Arm, keine pathologische Veränderung der elektrischen Erregbarkeit. Die Schmerzen wurden immer wieder an genau derselben Stelle lokalisiert; sie waren schneidend und bohrend, „als wenn jemand mit einem Korkzieher von der Schulter in den Arm hineinbohre".

Die Wassermannsche Reaktion im Blutserum fiel negativ aus; trotzdem als ultimum refugium ein traitement mixte, ohne eine Besserung zu bringen.

Diagnose: So war der Fall in einer siebenwöchigen Beobachtungs- und Behandlungszeit aufs genaueste durchforscht worden und hatte bereits längere Zeit den Gedanken an einen Rückenmarkstumor aufkommen lassen. Jetzt glaubte man sich berechtigt, eine Diagnose mit allergrößter Wahrscheinlichkeit aufzustellen und nahm an, daß die Neuralgien Wurzelsymptome seien, und daß es sich um das sogenannte neuralgische, erste Stadium der Rückenmarkskompression handele. Die Kompression dürfte aller Wahrscheinlichkeit durch einen langsam wachsenden Tumor in der Höhe des unteren Halsmarkes, und zwar einen intradural gelegenen, hervorgerufen werden.

Welche Überlegungen waren es, die die Diagnose so sicherten, daß sie zu dem Risiko einer Laminektomie berechtigte?

Die Rückenmarkstumoren bieten wohl in diagnostischer Beziehung die schwierigsten Probleme, die nur überhaupt gestellt werden können. Das mag sich daraus erklären, daß keines der bei ihnen vorkommenden Symptome für sie spezifisch ist. Erst die Aufeinanderfolge der Erscheinungen und die Entwicklung derselben kann als charakteristisch angesehen werden. Jedenfalls ruft die Rückenmarkskompression im ersten

Stadium oft nur Schmerzen hervor, die von denen einer peripher entstandenen echten Neuralgie nicht zu unterscheiden sind.

Auch in unserem Fall hatte man sich draußen zunächst mit einer solchen Diagnose begnügen müssen und die Therapie dementsprechend eingerichtet. Es fragte sich nun, welche Ursachen eine echte, peripher entstehende Neuralgie hervorrufen können, ob eine dieser Ursachen in unserem Fall vorhanden war und ob überhaupt seine Symptome auf eine den Nerven in seiner Peripherie angreifende Schädigung bezogen werden konnten.

In erster Linie ist an eine sehr hartnäckige chronische Neuritis im Bereich des Plexus brachialis zu denken. Dagegen spricht, daß in der Anamnese des Patienten Anhaltspunkte für irgendwelche Noxen fehlen, die ätiologisch für eine chronische Neuritis in Betracht kommen, seien sie ektogener Art, wie Trauma, chemische Agentien, Erkältung, chronische Intoxikationen mit Alkohol, Nikotin oder Metallen; oder seien sie endogener Entstehung, wie sie bei Konstitutionsanomalien (Gicht, Diabetes), Blutkrankheiten und Krebskachexie, oder gelegentlich auch bei Infektionskrankheiten zu Nervenschädigungen ähnlicher Art führen können. Von all dem konnte bei unserem Patienten, wie aus der Krankengeschichte hervorgeht, nichts konstatiert werden.

War also eine Entzündung durch den Mangel einer ätiologischen Erklärung unwahrscheinlich, so konnte sie bei näherer Betrachtung der Symptome direkt ausgeschlossen werden. Daß eine schwere Neuritis lange Zeit nur ihr Kardinalsymptom, den Schmerz, hervorbringt, ohne zu sensiblen motorischen Störungen zu führen, ist möglich. Daß der erkrankte Nerv aber ohne jede Druckempfindlichkeit am Stamm und an seinen Verzweigungen bleibt, dürfte ausgeschlossen sein; auch hätten passive Bewegungen des Armes, Muskelaktion, Stauchungen usw. die Schmerzanfälle auslösen müssen, was tatsächlich nicht der Fall war. Niesen und Husten u. dgl. kann auch bei einer einfachen Neuritis schmerzauslösend sein. Absolut unerklärlich für eine Nervenentzündung war die prompte Verschlimmerung der Schmerzen, die das Sichhinlegen des Patienten verursachte.

Alle die aufgezählten Schädigungen können auch zu einer echten Neuralgie führen, d. h. zu Schmerzen, die sich an den Verlauf eines Nerven halten, ohne eine Nervenentzündung zu setzen. Von den Infektionskrankheiten sei besonders die Malarianeuralgie erwähnt. Andere periphere Reize, die eine idiopathische Neuralgie gelegentlich machen, sind Zerrung und Druck durch Narben, Geschwülste, Aneurysmen, Varizen. Ferner ist körperliche Überanstrengung und Gemütsbewegung als Ursache anzuführen, wenn an letztere allerdings ohne eine neuropathische Anlage kaum zu denken ist.

Auch diese Punkte fielen durch den Körperbefund des Patienten aus dem Bereich der Erwägung. Ob eine echte Neuralgie infolge von Syphilis vorkommt, wie Fournier unter anderen annimmt, gilt als zweifelhaft. Eine Neuritis syphilitica resp. gummosa soll sich jedoch längere Zeit in das Gewand einer Neuralgie kleiden können. Für Lues aber bot wiederum unser Patient, wie noch näher auszuführen ist, keine Anhaltspunkte.

Ganz besonders im Vordergrunde der differentialdiagnostischen Erwägungen stand auch in unserem Falle die Möglichkeit, daß wir es mit einer hysterischen, rein psychisch bedingten Neuralgie zu tun hätten, oder auch mit einer in das Gebiet der Psychalgie gehörigen Erscheinung, wenn wir darunter Nervenschmerzen verstehen, die durch irgend einen geringfügigen peripheren Reiz ausgelöst nur auf dem Boden einer krankhaften Psyche zu neuralgischen Beschwerden führen.

Für eine Brachialneuralgie ist in erster Linie und besonders häufig als Ursache eine neuropathische Anlage verantwortlich zu machen. Und zwar kommen bei der Hysterie nicht nur vage Schmerzen von unbestimmter Lokalisation im Arme vor, sondern in vereinzelten Fällen auch als echte imponierende Neuralgien, die sich an eine bestimmt umschriebene Zone halten. Nur entsprechen diese Zonen dann nicht den anatomischen Territorien der peripheren Nerven, sondern bilden andere Figuren, z. B. segmentartige oder inselförmige, wodurch sie sicher von echter Neuralgie zu unterscheiden sind. Charakteristisch für die hysterischen Neuralgien ist ihre Beeinflußbarkeit durch psychische Eingriffe.

Suggestion und Autosuggestion, Hinlenken und Ablenken der Aufmerksamkeit und Selbstbeobachtung, Stimmungen, Erlebnisse, Aufregung, Freude, Trauer, kurz alle seelischen Einflüsse sind es, die den Schmerz steigern oder herabsetzen, hervorrufen oder beseitigen können, je nach der Vorstellung und dem Affekt, der gerade erzeugt wird.

Wohl nie fehlt es an anderen begleitenden Symptomen der Hysterie und an charakteristischen Stigmata.

Bei unserem Patienten hatte, wie schon erwähnt, von vornherein die Art, wie er seine Schmerzen schilderte, die Hartnäckigkeit, furchtbare Intensität und gleichmäßige, stetige Zunahme derselben die Annahme nicht aufkommen lassen, daß nur eine krankhaft alterierte Psyche die Grundlage für das Leiden bildete, sondern den Verdacht auf seine organische Natur erweckt. Die lange Beobachtungszeit kräftigte diese Überzeugung immer von neuem. Irgendwelche hysterische Stigmata fehlten bei unserem Patienten. Seine Charakteristik war eher die eines Phlegmatikers, der mit mecklenburgischer Ruhe und Gründlichkeit seine Klagen vorbrachte und nicht den Eindruck eines Neurasthenikers, sondern den eines von den furchtbarsten Schmerzen gequälten Mannes erweckte, der mit aller Energie gegen seine Beschwerden anging und den aufrichtigsten

Willen hatte, alles zu tun und mit sich machen zu lassen, um nur von den unerträglichen Schmerzen befreit zu werden.

Ein Kriterium bildete sich im Verlauf unserer Beobachtungszeit immer mehr heraus und wurde von solcher Schärfe und Exaktheit, daß es nicht am wenigsten zur Sicherung der Diagnose beitrug. Es war dies die Lokalisation der Schmerzen. Wie in der Krankengeschichte erwähnt worden ist, entwickelte sich die Schmerzzone des Patienten in scharf umschriebenen Grenzen und behielt ihre Figur so genau bei, daß sie stets ebenso angegeben und selbst von dem Patienten in ein Schema eingetragen werden konnte. Betrachten wir am Arm den schmalen über die Streckseite sich hinziehenden und auf den dritten und vierten Finger auslaufenden Streifen der Schmerzzone, so ist klar, daß dieser in keiner Weise mit dem anatomischen Gebiet eines der peripheren Nerven in Einklang zu bringen ist. Vielmehr entspricht er dem sensiblen Innervationsgebiet des VIII. Zervikalsegmentes.[1] Die Schärfe dieses Symptomes lenkte unsere diagnostischen Betrachtungen mit voller Bestimmtheit auf das zentrale Gebiet der Nerven hin. Da wir es nur mit Schmerzen zu tun hatten und motorische Störungen gänzlich fehlten, konnte die zu erwartende Läsion nur im Bereich der hinteren Wurzeln des Rückenmarkes sitzen. Wir hatten sie also zu suchen: 1. im Rückenmarkskanal, 2. in den hinteren Teilen desselben, 3. etwa in der Höhe des VIII. Zervikalsegmentes und nahmen einen an dieser Stelle langsam wachsenden Tumor an.

Um sich über die Art dieses Tumors klarzumachen, mußte zunächst eine etwa von der Rückenmarkshaut ausgehende Gummigeschwulst in Betracht gezogen werden. Es galt also, bei unserem Patienten eine luische Infektion mit möglichster Sicherheit auszuschließen, auch deshalb, weil in differentialdiagnostischer Hinsicht noch verschiedene andere tertiär luische oder metallische Erkrankungen in Frage kamen. Die Neuritis syphilitica ist in diesem Sinne schon erwähnt worden.

Daß eine Pachymeningitis spinalis chronica syphilitica mit extramedullärem Tumor verwechselt werden kann, geht besonders aus den Mitteilungen Schulzes hervor. Dieser zeigt beispielsweise an einem Falle, daß die auf luischer Basis entstehende chronische Verdickung und Verwachsung der Rückenmarkshäute gelegentlich so scharf umschrieben und auf einem kleinen Areal beschränkt sein kann, daß die klinische Unterscheidung von echtem Tumor unmöglich ist, ja selbst die pathologischen Anatomen in solchen Fällen manchmal schwankend sein können. Allerdings kommt gewöhnlich kein so lange dauerndes Vorstadium von Schmerzen und besonders einseitigen Schmerzen vor, als bei eigentlichen

[1] Schema von Head, Anatom. Atlas von Spaldeholtz.

Tumoren. Der von Schulze angeführte Fall von Pachymeningitis zeichnete sich jedoch gerade durch $1^1/_2$ Jahre lang dauernde einseitige Schmerzen aus.

Als metaluische Erkrankung war an Tabes dorsalis zu denken, wenn man die Schmerzen unseres Patienten als Anfangssymptom derselben deuten zu können glaubte. Wenn die lanzinierenden Schmerzen auch in der Überzahl der Fälle die unteren Extremitäten befallen, so können sie auch in anderen Körpergegenden und gelegentlich einmal isoliert im Arme vorkommen. Doch unterscheiden sie sich durch die Eigenschaften, die ihnen den Namen eingetragen haben, ihr Auftreten in blitzartigen Paroxysmen, wesentlich von den Schmerzen unseres Patienten. Andere Frühsymptome der Tabes fehlten bei diesem ebenfalls vollkommen.

Die Drucksymptome endlich einer Gummigeschwulst im Rückenmarkskanal haben nach Oppenheims Ausführungen meist nicht die Stetigkeit der Entwicklung und des Verlaufes, wie bei unserem Patienten, sondern mehr einen sprunghaften Charakter und neigen zu plötzlicher Verschlimmerung und zu Remissionen. Ferner ist bei der Seltenheit der isolierten Gummigeschwulst das Symptombild meistens kein monolokuläres, was in unserem Falle besonders in die Augen fiel, sondern deutet auf Krankheitsherde an verschiedenen Stellen des Rückenmarkes hin.

Das Ausschalten der aufgezählten, durch das syphilitische Virus hervorgerufenen Krankheiten wurde sehr erleichtert dadurch, daß bei unserem Patienten tatsächlich weder die Anamnese noch der Befund die Wahrscheinlichkeit einer früheren Lues erweckte. An Narben, die auf einen Primäraffekt oder ein luisches Exanthem hindeuteten, fand sich nichts. Nachdem noch die Seroreaktion zu Rate gezogen und eine energische antisyphilitische Therapie durchgeführt war, um eventuell e juvantibus der Diagnose näher zu kommen, und zu keinem Resultat geführt hatte, durfte wohl mit Recht die Möglichkeit einer früheren Lues von der Hand gewiesen werden.

Neben der Gummigeschwulst ist es die tuberkulöse Granulationsgeschwulst, die sich im Wirbelkanal entwickeln kann. Sie auszuschließen, war eine viel leichtere Aufgabe, da ein Tuberkel meistens von der zentralen grauen Substanz ausgeht und daher ein Krankheitsbild hervorruft, das der Syringomyelie nahe verwandt und kaum in der Lage ist, ein rein neuralgisches Stadium zu bewirken.

Eine viel schwierigere Differentialdiagnose den intervertebralen Tumoren gegenüber bietet oft die Karies der Wirbelsäule. Es ist häufig betont worden, daß ein tuberkulöser Prozeß im Knochen schon Wurzelsymptome des Rückenmarkes hervorrufen kann, ohne eine lokalisierte Deformität der Wirbelsäule, Behinderung der Rumpfbeweglichkeit, Empfindlichkeit gegen Druck und Perkussion der betreffenden Stelle deutlich

erkennen zu lassen. Selbst die Röntgenuntersuchung versagt in manchen Fällen. Andererseits sind es so ausgesprochene Kriterien, die die Wirbelkaries begleiten, der sprunghafte Verlauf, die bilaterale Schädigung, die sich geltend machende Beeinträchtigung des Allgemeinbefindens, daß die Unterscheidung meistens glückt und auch in unserem Falle die sichere Unterlage für eine Differentialdiagnose vorhanden war.

Der Vollständigkeit halber müssen noch verschiedene spinale Erkrankungen erwähnt werden, deren Differentialdiagnose gegen Rückenmarkskompression gelegentlich große Schwierigkeiten macht. So hat man des öfteren einen komprimierenden Tumor angenommen, und sich im weiteren Verlauf oder in der Autopsie davon überzeugen müssen, daß es sich um eine multiple Sklerose handelte, oder umgekehrt. Ebenso steht es mit Syringomyelie und deren Vorstufe, der Gliosis. Die intramedullären Tumoren stehen auf demselben Blatt. Da in unserem Falle die spinalen Symptome überhaupt fehlten, konnten von vornherein diese Erkrankungen aus dem Bereich der Erwägungen gelassen werden.

So kam die Überlegung immer wieder darauf zurück, daß es sich mit allergrößter Wahrscheinlichkeit um eine echte Neubildung der Rückenmarkshäute handeln müsse, die für die Wurzelsymptome verantwortlich zu machen sei. Damit stand bereits die Indikation zu einer Laminektomie fest. Daß man stets damit rechnen muß, einmal von einer Meningitis serosa circumscripta überrascht zu werden, ist in der Einleitung ausgeführt worden.

Die Frage zu lösen, welcher Art die Geschwulst sei und ob sie extra- oder intradural säße, kam allenfalls für die Prognose, weniger für das praktische Handeln in Betracht.

Für die Benignität des Tumors war sein langsames, lückenloses Wachstum anzuführen. Für die Annahme einer Krebs- oder Sarkommetastase hätte man einen primären Tumor und umgekehrt für ein primäres Sarkom oder Karzinom Metastasen in anderen Körperregionen oder doch wenigstens Andeutungen einer Kachexie erwarten müssen. Ferner sind in den oberen Teilen des Rückenmarkes die gutartigen Geschwülste überhaupt viel häufiger als die malignen.

Unter den benignen extramedullären Tumoren überwiegen wieder an Häufigkeit die innerhalb des Duralsackes lokalisierten bei weitem gegenüber den extraduralen. Oppenheim berechnet dies Verhältnis mit 15 : 1.

Extradural kommen Echinokokkusformen und Lipome vor. Die intraduralen sind weit mannigfaltiger; es sind Angiome, Psammome, Endotheliome, Myxome und deren Mischformen neben allen Arten von Bindegewebsgeschwülsten, Fibromen, Fibrosarkomen und Sarkomen.

Schließlich noch einige Worte über die Segmentdiagnose des Tumors. Dieselbe machte in unserem Falle nur die geringste Schwierigkeit. Wie

schon ausgeführt wurde, entsprach die Schmerzfigur am Arm so genau dem sensiblen Innervationsgebiet des VIII. Zervikalsegmentes, daß man den stärksten Druck des Tumors ohne weiteres in dieser Höhe suchen mußte.

Es wurde nun die bekannte Tatsache in Betracht gezogen, daß der Ursprung der Wurzeln am Mark nicht in der Höhe des ihnen an Zahl zugehörigen Wirbelkörpers sitzt, sondern höher, da die Rückenmarksnerven erst eine Strecke im Rückenmarkskanal abwärts verlaufen, ehe sie durch die Intervertebrallöcher austreten. Nach dem Gowersschen[1]) Schema entspricht der Ursprung des VIII. Zervikalnerven dem VI. Halswirbeldorn, womit ein bestimmter Angriffspunkt für die Operation gegeben war.

Fassen wir das Resultat unserer Erwägungen zusammen, so lautete die Diagnose auf eine Kompression der linken hinteren Spinalnervenwurzeln in der Höhe des VI. Halswirbeldornes, höchst wahrscheinlich bedingt durch ein intradurales langsam wachsendes Neoplasma.

Mit dieser Diagnose wurde der Patient am 15. März vorigen Jahres zur Laminektomie auf die chirurgische Abteilung verlegt. Oberarzt Dr. Sick stellte mir die Krankengeschichte in liebenswürdiger Weise zur Verfügung.

Was die Technik der Laminektomie betrifft, so ist dieselbe gerade in den letzten Jahren sehr vervollkommnet worden, da sich die Indikationen zu dieser Operation gehäuft haben. Ich erinnere an die Eröffnungen des Rückenmarkkanals, die neuerdings bei tabischen Krisen zur Durchschneidung der hinteren Wurzeln ausgeführt werden.

Von dem seinerzeit durch Urban angegebenen osteoplastischen Verfahren — derselbe bildete einen Hautmuskelknochenlappen und suchte ihn zur Wahrung der Stabilität in die Wunde einzuheilen — wird heutzutage allerseits abgesehen. Denn es hat sich erwiesen, daß die geschonten Wirbelbögen meistens doch resorbiert werden und daß die Wirbelsäule auch genügend gestützt ist, wenn nur Wirbelkörper und Querfortsätze erhalten bleiben. Die Gefahren, die aus der Resektion mehrerer Wirbelbögen für die aufrechte Haltung des Rumpfes entstehen können, hat man früher überschätzt. Die meisten Operateure sprechen sich für das einseitige Verfahren aus und zwar im Interesse der Sterilität. Manchmal können allerdings ungünstige Zwischenfälle, z. B. starke Blutung zum zweizeitigen Vorgehen zwingen.

Am 16. März wurde die Operation vorgenommen. Man hatte beschlossen, zunächst den Bogen der Vertebra prominens fortzunehmen und von da aus höher zu gehen. Skopolaminmorphium, allgemeine Narkose.

[1]) Siehe Bruns, Geschwülste des Nervensystems.

Das Vorgehen auf den VII. Halswirbel gestaltete sich wegen der sehr kräftigen Nackenmuskulatur recht schwierig und war von starker Blutung begleitet. Nach Resektion des VII. Halswirbelbogens lag die prall gespannte, nicht pulsierende Dura vor. Nachdem dann der I. Brust- und VI. Halswirbelbogen weggenommen war, wurde die Dura eröffnet. Es floß unter starkem Druck stehender Liquor ab, worauf eine beinahe dattelgroße Geschwulst sichtbar wurde, die von hinten und links das Rückenmark komprimierte und es etwas zur Seite geschoben hatte. Sie saß in der Höhe des VI. und VII. Halswirbels und schob sich noch unter den Bogen des V. Halswirbels. Nach Resektion desselben konnte

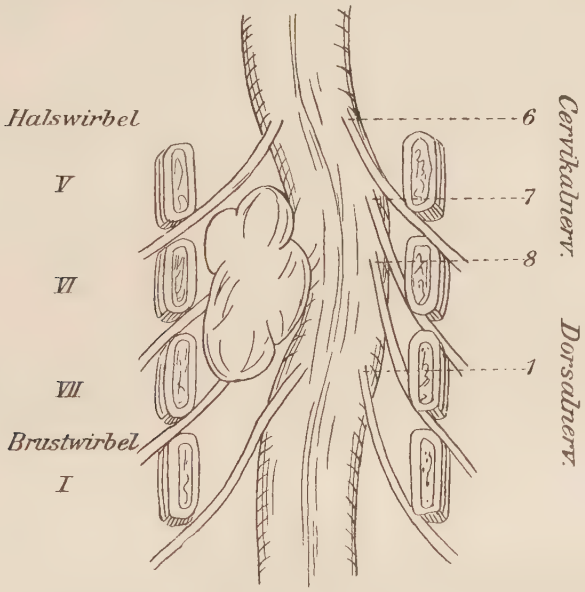


Fig. 2.

sie herabgezogen, herausluxiert und leicht exstirpiert werden, da sie nur mit kleinen Strängen in der Gegend der Wurzelfasern anhaftete. Die Geschwulst war mit Ausnahme der Ansatzstelle glatt und hatte ein teils schwammiges, teils festes Gefüge mit Andeutung von Lappen- und Bläschenbildung. Ihr Ausgangspunkt schien die Arachnoidea zu sein. Die Dura wurde darauf mit feinem Katgut wieder vernäht. Katgutnaht der Muskeln und Faszie. Seidennaht der Haut. Dränage des unteren Wundwinkels, Verband, Lagerung des Kranken in ein Gipsbett.

Die Narkose verlief gut. Während des Operierens am Tumor wurde mehrmals ein Zucken im r. und l. Arm beobachtet.

Die histologische Untersuchung des Tumors ergab, daß derselbe hauptsächlich aus Schleimgewebe bestand, das von einem dichten Netz

von Gefäßen und weiten Lymphräumen durchsetzt war. Um die Gefäße herum sah man in mehreren Lagen gewucherte spindelige Bindegewebszellen. Es handelte sich also um ein Fibroperithelioma myxomatodes lymphangiectaticum.

Vielleicht liegt in dem großen Gefäßreichtum der Geschwulst eine Erklärung für den Einfluß, den die horizontale Lage des Patienten auf die Drucksymptome ausübte, in dem Sinne, daß dadurch eine stärkere Durchblutung und infolgedessen eine Vergrößerung des Tumors und Vermehrung des von ihm ausgeübten Druckes zustande kam.

Verlauf: 17. III. Am Tage nach der Operation ist das Allgemeinbefinden des Patienten gut. Temperatur 38,0. Puls beschleunigt. Keine wesentlichen subjektiven Beschwerden. Die neuralgischen Schmerzen sind verschwunden. Beträchtliche Schwäche beider Arme und leichte Parästhesien in den Fingerspitzen.

25. III. Normaler Wundverlauf. Keinerlei Schmerzen mehr. Der jetzige Nervenstatus ergibt: die Bauchdeckenreflexe sind wie vor der Operation nicht vorhanden; die Patellarreflexe sind lebhafter als vor der Operation. Die Schwäche der Arme geht allmählich zurück. Es läßt sich jetzt feststellen, daß der linke Triceps so gut wie völlig gelähmt ist. Der linke Extensor carpi radialis ist erheblich geschwächt.

17. IV. Zeitweise wird das Gipsbett abgenommen. Vorsichtige Gehversuche zeigen, daß keinerlei Lähmung der Beine entstanden ist.

1. V. Die Wunde ist völlig verheilt. Ausgezeichnetes Allgemeinbefinden. Keinerlei Beschwerden. Der Patient ist in der Lage, spazieren zu gehen. Seit 8—14 Tagen hat die Funktion des linken Triceps wieder eingesetzt und bessert sich zusehends; die Dorsalflexion der linken Hand kann wieder in normaler Weise ausgeführt werden.

7. V. Entlassung.

Vor wenigen Tagen, also etwa ein Jahr nach der Entlassung, hat der Patient sich uns noch einmal vorgestellt. Er bietet das Bild eines äußerst kräftigen, gesunden Mannes, in dessen Rumpfhaltung nichts Besonderes zu bemerken ist und der keinerlei Lähmungen oder Muskelschwäche aufweist.

Das Besondere an dem eben geschilderten Fall ist, daß es in einem sehr frühen Stadium schon möglich war, eine Diagnose zu stellen, die für ein operatives Vorgehen genügend Sicherheit besaß. Bei genauer Durchforschung aller der bis jetzt veröffentlichten Fälle von Rückenmarkstumoren fand ich keinen, der bereits im reinen neuralgischen Stadium operiert worden wäre. Es galt bis jetzt diese Möglichkeit für ausgeschlossen. Bruns sagt darüber, er habe früher als unumgängliche Postulate für die Diagnose der Rückenmarkskompression außer dem typischen Verlauf deutliche Wurzelsymptome und ausgeprägte, auf dieselbe Segmenthöhe hindeutende Marksymptome angesehen. In der neueren Zeit sei er erfreulicherweise insofern eines Besseren belehrt

worden, als er die Diagnose schon nach lange bestandenen Wurzelsymptomen bei den ersten Andeutungen einer Markkompression für einigermaßen gesichert halte.

Unser Fall beweist, daß man in dieser Beziehung noch weiter gehen kann: In besonders typischen und günstigen Fällen genügen die reinen neuralgischen Wurzelsymptome, ohne daß bereits Markkompression eingetreten ist, zu einer die Laminektomie rechtfertigenden Diagnose.

Die praktische Wichtigkeit dieser Tatsache ist klar. Einerseits wird eine Abkürzung des qualvollen Leidens erreicht, andererseits kann man bei späterem Operieren gelegentlich doch, wenn die Markkompression stürmisch einsetzt, den günstigen Zeitpunkt für eine Heilung versäumt haben. —

Herrn Geheimrat Professor Dr. Lenhartz spreche ich für die Anregung zu dieser Arbeit und die Überlassung des Materials meinen Dank aus.

## Literatur.


1. Erb, Ziemssens Handbuch für spezielle Pathologie und Therapie. 2. Auflage. 1878.
2. v. Leyden, Klinik der Rückenmarkskrankheiten. Bd. I.
3. Horsley und Gowers, Ein Fall von Rückenmarksgeschwulst mit Heilung durch Exstirpation. Deutsche Übersetzung. Berlin 1889.
4. Bruns, Geschwülste des Nervensystems. I. Aufl. 1897; II. Aufl. 1908. Verlag S. Karger, Berlin.
5. Schlesinger, Beiträge zur Klinik der Rückenmarks- und Wirbeltumoren. Jena 1898.
6. Oppenheim, *Berliner klin. Wochenschr.* Nr. 2 u. 39. 1902.
7. Schulze, Mitteilungen aus den Grenzgebieten der Medizin und Chirurgie. XII.
8. Köhlisch, Über die Therapie der Rückenmarkstumoren. Dissertat. Berlin 1905.
9. Stursberg, Centralblatt für die Grenzgebiete der Medizin und Chirurgie. 1908.
10. Oppenheim, Berliner med. Gesellschaft. Sitzung am 16. Juni 1909.
11. Krause, Fedor, Berliner med. Gesellschaft. Sitzung am 16. Dez. 1908.
12. Clairmont, III. Jahresversammlung der Gesellschaft deutscher Nervenärzte. Wien 1909.
13. Meyer, O. B., Physikalisch-medizinische Gesellschaft in Würzburg 17. Juni 1909.
14. Grinker, *Journal of Americ. Assoc.* Okt. 1909.
15. Bing und Birscher, *Deutsche Zeitschr. f. Chirurgie.* XCVIII. 1909.
16. Herzog, Budapest, *Deutsche mediz. Wochenschr.* Heft Nr. 52. 1909.
17. Küttner, *Berliner klin. Wochenschr.* Heft Nr. 2. 1909.
18. Klieneberger, *Monatshefte f. Psych. u. Neurol.* Nr. 2. 1908.
19. Pearce Bailey, *Journal of Nerv. and Ment.* Dissert. Mai 1908.
20. Flautau und Zylberlast, Med. i. Kron. lek. 1908.
21. Nonne, Ärztlicher Verein Hamburg. Mai 1908.
22. Stertz, *Monatsschr. f. Psych. u. Neurol.* XX, 3.

23. Borchard und Rottmann, *Münch. med. Wochenschr.* 1908.
24. Köster, *Centralbl. f. d. Grenzgebiete d. Medizin u. Chirurgie.* Nr. 2. 1908.
25. Förster, *Berlin. klin. Wochenschr.* Nr. 2. 1909.
26. Wilms, *Beiträge zur klin. Chirurgie.* XXI. 1898.
27. Sänger, Gesellschaft deutscher Naturforscher und Ärzte. Stuttgart 1906.
28. Grison, *Münch. med. Wochenschr.* 1908.
29. Böttiger, Ärztlicher Verein. Hamburg, Mai 1908.
30. Krause, Fedor, Chirurgie des Gehirns und Rückenmarks. Wien 1908. Verlag Urban & Schwarzenberg.
31. Oppenheim, *Deutsche med. Wochenschr.* Heft Nr. 44. 1909.
32. Mendel, Jahresbericht für Chirurgie. 1908.
33. de Montet, Korresp. f. Schweizer Ärzte. 1908.

## Lebenslauf.

Ich, Heinrich Emil Fedor Martius, wurde am 2. Januar 1885 in Berlin geboren. Die Schule besuchte ich in Rostock, wo ich Ostern 1904 das Abiturientenexamen bestand. An den Universitäten Freiburg, Leipzig Rostock widmete ich mich dem Studium der Medizin. Das Physikum bestand ich im Juli 1906 in Rostock, das Staatsexamen ebenfalls in Rostock im April 1909. Der ersten Hälfte meiner aktiven Dienstzeit genügte ich im Winter 1906/1907 in Leipzig.

Sonderabdruck aus

Jahrbücher der Hamburgischen Staatskrankenanstalten.

Band XV.